

- Fiches infos examen - Le temps de transit des marqueurs

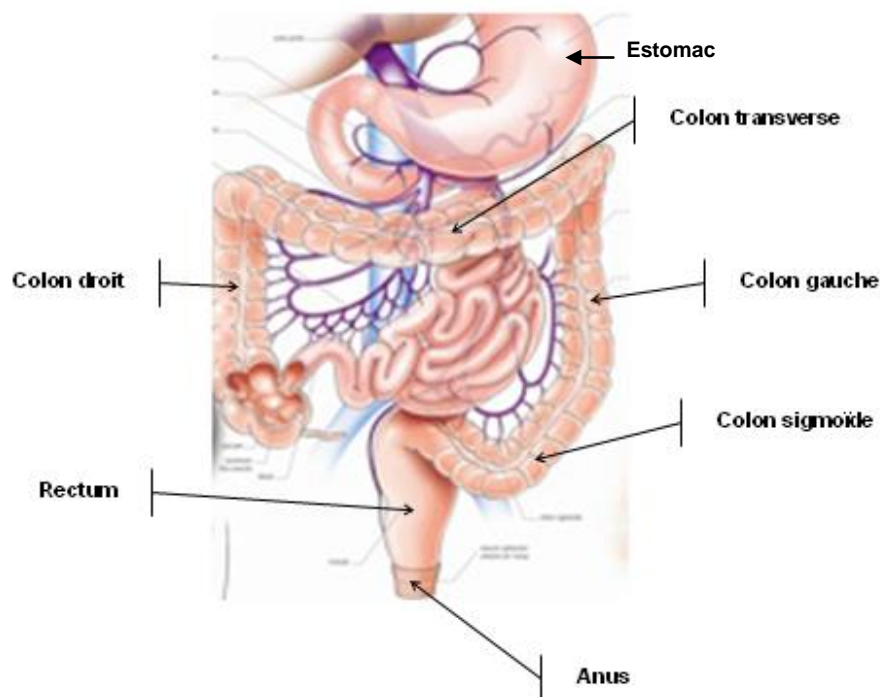
1 - A quoi sert le temps de transit des marqueurs radio-opaques ?

Il s'agit d'un examen simple, qui permet de mesurer le temps de progression – donc de transit - des matières fécales dans le colon.

Il est indiqué pour explorer une constipation. En effet, on distingue deux grands types de constipations :

- La **constipation de transit**, qui correspond à un ralentissement de la progression des matières fécales dans le colon droit, le colon transverse, ou le colon gauche ;
- La **constipation distale, ou constipation d'évacuation**, qui correspond à une difficulté à évacuer les selles, alors que leur progression jusqu'au rectum se fait normalement.

Le schéma ci-dessous vous indique l'anatomie du colon, qui est la partie du tube digestif où se fait la progression des matières fécales, correspondant aux résidus alimentaires non digestibles, jusqu'à leur évacuation par l'anus. Le colon a globalement la forme d'un cadre.



Ces deux types de constipation n'ont pas le même traitement : la constipation de transit nécessite la prescription de laxatifs, alors que la constipation distale nécessite le recours à des moyens favorisant l'évacuation tels que suppositoires ou lavements.

Les deux types de constipation peuvent être associés. Quand la constipation est très importante, elle peut nécessiter le recours à des irrigations coliques par voie anale, ou par voie antérograde par l'intermédiaire d'une mini-stomie (intervention de Malone).

En évaluant la durée globale du transit, et le siège du ralentissement (constipation de transit ou constipation distale), le temps de transit colique guide le traitement.

2 - Comment se déroule l'examen ?

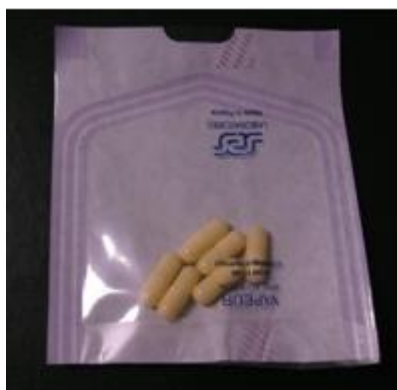L'examen consiste à ingérer chaque jour pendant 6 jours, toujours à la même heure, une gélule contenant 10 marqueurs radio-opaques (petits cubes de quelques mm), et à faire au 7^{ème} jour une radiographie simple de l'abdomen (appelée ASP = abdomen sans préparation). L'ASP doit être fait à la même heure que la prise des gélules.

Il n'y a pas de préparation particulière à effectuer. Comme pour tous les examens radiologiques, **la grossesse est une contre-indication**.

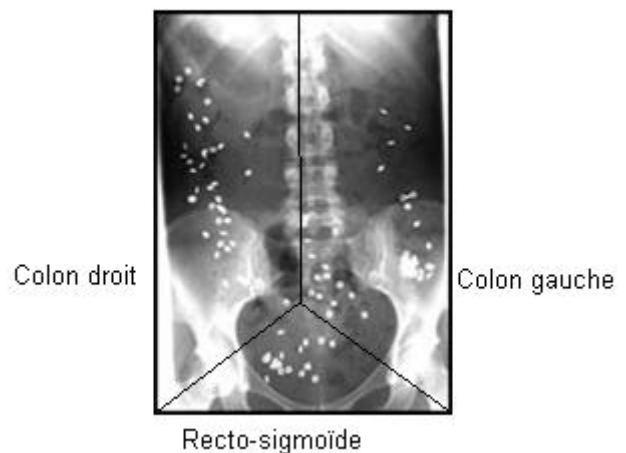
La gélule se délite dans le tube digestif, libérant les marqueurs qui sont visibles sur la radiographie. On peut ainsi calculer selon une formule mathématique préétablie leur temps de transit dans le colon.

On calcule, en comptant les marqueurs restant dans chaque partie du colon :

- le temps de transit colique droit
- le temps de transit colique gauche
- le temps de transit dans le recto-sigmoïde
- enfin le temps de transit total dans le colon



Les 6 gélules à ingérer



Si vous venez pour un parcours de soin au Centre National de Référence Spina Bifida et si cet examen est nécessaire, nous vous adresserons une ordonnance de temps de transit. Vous pourrez ainsi apporter les résultats au gastro-entérologue du Centre que vous verrez en consultation.

Pour en savoir plus: Bouchoucha M, Devroede G, *et al*: What is the meaning of colonic transit time measurement ? *Dis Colon Rectum*. 1992 Aug; 35 (8): 773-82

AUTEUR : Dr Isabelle Berkelmans - Centre National de référence Spina Bifida - Janvier 2011